

健康故事汇▶▶▶

本期健康故事汇带您走近北京协和医院妇产科主任医师谭先杰。他喜欢用温暖笔触记录临床之事，目前已著有《致母亲：一个协和医生的故事》《子宫情事》《10天，让你避开宫颈癌》等科普图书，这让他成为一位拥有133万粉丝的科普“网红”医生。

——编者

一位协和妇产科医生的自述——

愿每棵幼苗都能绽放出花朵

谭先杰

拿起手术刀，在刀尖即将碰到女孩皮肤时，我的心突然抽紧了一下，感觉到握刀的手有些颤动。这是很少出现的状况！上一次感觉到手有颤动还是空腹喝了一杯超浓咖啡之后，而这次我没有喝咖啡。难道是老了，年龄问题？

对小患者，真希望“事不过三”

这次手术的对象小荷（化名）是一个年仅9岁的女孩，上小学四年级。两周前，小荷小便后发生腹痛，伴有呕吐。父母以为是受凉了，不想耽误她学习，以为扛一扛也许能过去。第二天小荷还是说痛，去当地医院输了点儿液之后缓解了。但是，超声检查显示小荷的盆腔有一个实性肿物，直径大于6厘米。

小荷父母很着急，趁着“五一”假期带她来到北京。我在急诊接诊后，建议尽快给她进行腹腔镜检查。小女孩，尤其是青春前期女孩的盆腔肿物要特别重视，要警惕恶性肿瘤，如卵巢的恶性生殖细胞肿瘤。当然，也可能是良性的。

无论哪一种，都需要及时手术。现在一般推荐腹腔镜手术。腹腔镜手术就是从肚脐处开一个1厘米长的切口，放入摄像头，将腹腔器官的影像显示在屏幕上，然后在左右下腹部各切开一个0.5—1厘米长的切口，放入特殊器械进行操作。

手术前一天，我去做术前访视，小荷安静地坐在桌子前画画。我和小荷聊了聊学习，鼓励她别害怕。小荷抬头看着我，似乎一点也不害怕。

然而，我却有些害怕。我让值班医生给小荷做个超声检查。我担心术中发现没有盆腔肿物，开空了责任就大了。超声复查显示盆腔包块仍然存在，提示可能是扭转的卵巢。

这当然是好消息！如果是扭转的卵巢，手术中复位后，说不定能“起死回生”。

我叮嘱值班医生一定要让麻醉科大夫来看病人。值班医生说，麻醉科大夫已经看过了。是的，我多问了。对于这样的小病人，麻醉科自然更为重视。

周一上午10点，手术室通知接病人。去手术室的途中，我在电梯上遇到了小荷妈妈，她眼睛红红的。我安慰她说，包块多半不会是恶性，别太焦虑。

其实，我自己有些焦虑。3年前，我给一名14岁的女孩做过手术，初二学生，罕见的卵巢恶性肿瘤，不到半年就走了。3个月前，我给一名18岁的女孩做过手术，大一学生，同样的疾病，还在化疗……

事不过三！我真的希望。

自己操作，只为多点把握

走进手术室，小荷已经从平车挪到了手术台。护士和麻醉医生正在做核对和准备工作。

小荷毕竟太小，有些紧张，差不多快要哭了。输液护士鼓励小荷，就疼一下下，像被蜜蜂扎一下。她还让小荷看墙上的显示器，显示器上循环播放各种色彩艳丽的卡通图片，非常漂亮，小荷终于放松地笑了。



显示器上循环播放各种色彩艳丽的卡通图片。

一切就绪，手术开始。拿起手术刀，就出现了本文开头的一幕。

我没有喝咖啡，这也是我当天的第一台手术，手部一点儿都不疲劳，怎么就开始抖了呢？

小时候我干过农活，臂力和握力很好，无论写字、倒立还是手术，都从劳动锻炼中受益，手部的稳定性不错。

难道是对手术没信心？应该不是。手术不大，并不困难。

因为小荷是个小孩子，而我自己也有小孩。我不忍心在小荷的肚子上开刀，我不希望她像前两个女孩那样。当然，我也担心操作意外……



谭先杰，北京协和医院妇产科主任医师，从事妇科良恶性肿瘤的诊断和治疗。

像小荷这样瘦小的孩子，手术风险比成人要大得多。她太瘦了，不仅腰没有A4纸宽，厚度也就差不多一沓A4纸。从肚脐上可以清楚地看出腹主动脉搏动，而腹主动脉是人体最大的血管之一，其旁边还有更危险的下腔静脉，腹腔镜手术需要建立人工气腹（在腹腔内注入二氧化碳排开肠管，暴露手术部位）的气腹针和进入用于观察腹腔情况的套管管的穿刺切口，就在血管的正上方。

对于特别瘦的人，这两根血管离前腹部切口的距离很近。而这两次穿刺都是凭感觉进行，是所谓的“盲穿”，之后的操作都是在直视下进行，相对安全。

我停了一下，吸了一口气，找回了感觉。切开皮肤，平稳穿刺，两次突破感，气腹针穿刺成功！但穿刺直径1厘米的套管针时还是遇到了困难。小荷的腹部没有经过怀孕拉伸，腹壁很薄却很韧，需要使劲，却又不敢使劲。

这两步操作平时都是由助手完成，但这次，我自己直接操作了。不是对助手没有信心，而是自己更有把握，就像自驾游时总喜欢抢方向盘一样。

奇迹没有出现，结果喜忧交加

检查发现小荷的右侧盆腔有一个包块，已经被大网膜粘连包裹（大网膜即胃结肠韧带，是连接胃与横结肠的类似围裙状的结构，富含脂肪及血管，有观点认为主要用于保护胃肠道和储备能量）。

分离粘连后显示果然是右侧卵巢肿物带扭转，扭了3圈，表面紫黑，已经坏死发炎，导致周围的大网膜粘连包裹。

卵巢囊肿扭转为常见的妇科急腹症，约10%卵巢囊肿并发扭转，好发于瘤蒂长、中等大、活动度良好、重心偏于一侧的肿瘤，常在患者突然改变体位时，或妊娠期、产褥期子宫大小、位置改变时或者憋尿再排尿后发生蒂扭转。急性扭转后静脉回流受阻，瘤内极度充血或血管破裂瘤内出血，致使瘤体迅速增大，后因动脉血流受阻，肿瘤发生坏死变为紫黑色，可破裂和继发感染。蒂扭转一经确诊，应尽快进行手术。

切除已经扭转的肿物最安全，也最省事，但是这样小荷就会失去一个卵巢。我们将扭转的卵巢复位，用热水浸泡观察一段时间，希望它的表面色泽能改善，这样它就有可能被保留。

然而，奇迹没有出现。助手依然不想放弃，说剔除之后剩下的卵巢没准儿色泽会恢复呢？

由于包块的良恶性还不清楚。我们将一个特殊的塑料袋（标本袋）放入腹腔中，将肿物保护起来，切开肿物表面，尝试剔除肿物。如果肿物里面流出油脂和毛发，那多半是成熟性囊性畸胎瘤。

遗憾的是，内容物是糟脆的组织。应该是坏死的卵巢组织，但也可能是恶性生殖细胞肿瘤。小荷的甲胎蛋白（血清中的一种物质）不高，说明至少不是最恶劣的内胚囊瘤，但有可能是未成熟畸胎瘤或者无性细胞瘤。

无论如何，剔除肿物留下卵巢是不可行了。

快速病理回报考虑肿物是坏死组织，没有发现恶性细胞。我们第一时间将结果告知了小荷妈妈。小荷妈妈喜忧交加。喜的是，目前看来，肿物不是恶性。忧的是，孩子毕竟失去了一侧卵巢。



多年来，谭先杰在许多地方留下了倒立“打卡”的影像。

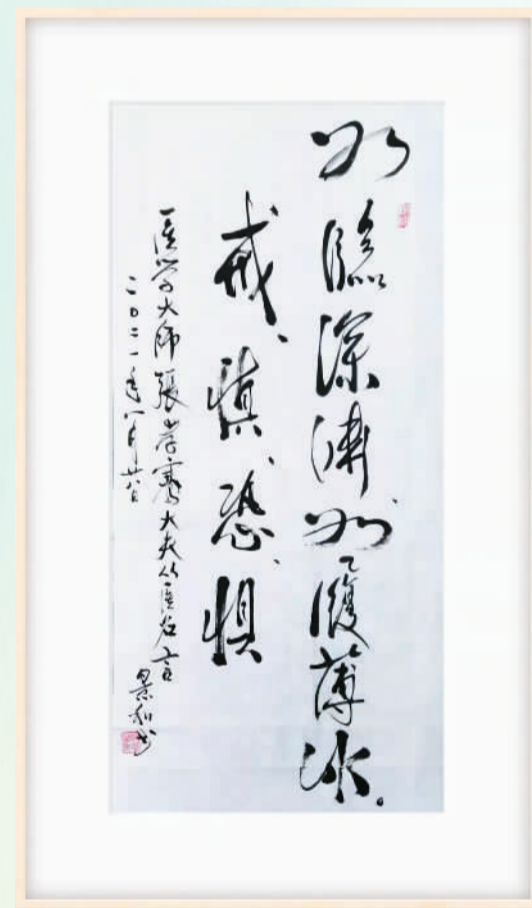


所幸，为了人类繁衍，大自然为女性准备了一左一右两个卵巢。留下来的健康卵巢，足以支撑女孩未来的生理功能，正常生育儿女。

给女孩家长提两点建议

显而易见，手术本身并不复杂，是我内心比较复杂——不用说给小孩做手术，每次看见小孩进手术室，我就难受。

我儿子一岁多的时候，就进了一回手术室。那年大年三十的前一天，刚刚学会走路的孩子不小心摔了一跤，嘴扎到了路边的水泥刺上，将上唇及部分上颚劈成两半。家人打车将孩子送进医院。他裂开的上唇还有血迹，一直低头玩很小的那种弹力玩具车。



谭先杰的老师郎景和（中国工程院院士）审阅此文初稿后，特别手书此条幅：“如临深渊，如履薄冰，戒、慎、恐、惧”，作为对文章的点评。

儿子被带进手术室，最初能听见哭闹，后来就听不到了。虽然我说上唇缝好了就没事了，即使有疤，将来留胡子就没有关系了等。实际上，我很担心——会不会发生麻醉意外、心脑血管意外、术中出血、术后感染、伤口裂开……在手术室门口等待的那一个小时，仿佛是一个世纪。既希望护士出来叫我，又害怕护士出来叫我。

儿子的伤口是美容缝合，愈合很好。长大一些后，儿子说一点儿都记不得进手术室的事了，但我却一直记得，以至于后来遇到类似场景，我的心就有些哆嗦——孩子多遭罪，父母多揪心啊。而给小孩子做手术，更是万万不能失手。

如临深渊，如履薄冰。这应该是我哆嗦的原因，当然，也有年龄问题。只不过，是小荷的年龄，不是我的年龄。

故事讲完了，作为妇科肿瘤医生，给有缘看见这篇文章的朋友提两点建议。

第一，如果您家孩子是女孩，在青春期之前或者青春期出现腹痛、呕吐，不要轻易认为是受凉或者吃东西不卫生，要第一时间去医院就诊，必要时做个超声检查。因为留给医生手术复位卵巢并保留卵巢的时间，通常不超过24小时。

第二，如果你或者你的亲属诊断有不大不小、直径4—5厘米的卵巢囊肿，医生认为暂时不需要手术，或者由于种种原因在等待手术，一旦发生剧烈腹痛，尽快去医院急诊就诊。

最后，愿孩子们都健健康康，不进手术室，不要让我这样胆小的大叔哆嗦。

（本文图片均由作者提供）

养生杂谈

天气渐寒之际，疫情再次冒头。连日来，国内出现多点散发本土疫情，一周之内已波及10余个省份。一时间，气氛紧张。

这样的紧张我们已经不是第一次经历。自疫情发生以来，我们曾数次取得阶段性胜利，将疫情遏制在可控范围内。但在国内疫情始终没有得到有效控制、周边部分国家疫情长期处于高位的情况下，我国疫情不断反复。在这个过程中，不少人逐渐感到疲惫、泄气，有的抱怨“疫情到底啥时候才是头”，有的甚至怀疑对新冠病毒是否应该继续“严防死守”。

疫情反复，我们需要有更多耐心和定力。以往历次抗击疫情的事实证明，中国疫情防控措施是卓有成效的。即使是应对德尔塔变异毒株，我们也能迅速控制住疫情蔓延势头。

在狡猾的新冠病毒面前，保持耐心和定力，需要我们慎终如始地落实落细各项防控措施。

疫情常态化防控以来，病毒就像水泼地一样，哪里有问题，它就会从哪里漏过去，造成“针尖大的窟窿漏过斗大的风”。在这种情况下，每个人都是守土有责的战士——自觉戴口罩、勤洗手、少聚集、保持社交距离，既是保护自己也是保护他人；相关海关、边检、航空、隔离观察点、定点医院等重点防线承担着“外防输入”的重任，更是须臾不可大意，要克服麻痹思想、侥幸心理、放松心态、厌战情绪，对防控漏洞要再排查，对防控的重点要再加强，对防控要求要再落实。

保持耐心和定力，还需要我们不断提高疫情防控精细化水平，凝聚抗疫合力。

本轮疫情中，感染者大多有过跨地区旅游活动，相关地方及时采取“熔断”措施，就地隔离游客。在宁夏，滞留游客在集中隔离期间可以进入段锦、吃营养餐，暖身又暖心；在内蒙古，滞留游客获赠部分核心景区门票，三年内可免费游览；在甘肃，滞留游客在用餐、住宿、药品等方面得到温暖守护……尽量为每个受疫情影响的人提供方便，才能最大限度赢得人们的理解和配合，激发人人自觉参与疫情防控的意识，汇聚更多抗疫力量。

凛冬将至，春天还会远吗？让我们多点耐心和定力，静待疫情过去、春暖花开。

话枚

疫情面前 我们要更有耐心和定力

2021中国（泰州）医药峰会举行 坚持创新，掌握制药核心技术

本报泰州电（记者王美华）近日，2021中国（泰州）医药峰会在江苏省泰州市落幕。作为中国（泰州）国际医药博览会常态化活动，本届峰会聚焦“新冠疫情下生物医药研发与科研创新”和“中医药产业发展与文化传播”两大主题。

本届峰会上，中科院上海药物研究所所长李佳提出，未来5到10年，全球的制药工业将从重模仿创新向重原始创新转变，我国只有始终坚持科技创新、自主创新，牢牢将核心技术掌握在自己手中，才能掌握核心竞争力。天津康希诺生物首席科学家朱涛介绍，康希诺生物研发的吸入式疫苗原理是“雾化给药”，吸入式疫苗未来将成为一个趋势。复旦大学病原微生物研究所所长姜世勃指出，自主研发高效广谱的抗新型冠状病毒药物是目前我国亟须努力的大事。

航空医学和生物医学工程专家俞梦孙院士表示，中医是以天人合一的整体性世界观、为民众服务的医学。“规模化有序开放”是新时代中医现代化系统工程，即中医要从过去一对一、个性化为主的服务模式，转变为解决“共性问题”为主的模式。哈尔滨医科大学校长张学院士指出，基于和面向临床的科研最具生命力，将临床需求上升为科学问题，是出药出医的最好路径之一。

本届医药峰会由泰州医药高新区、中国农工民主党生物技术与药学工作委员会共同主办，中国（泰州）医药峰会组委会、农工民主党泰州市委员会承办。自2016年创建以来，该峰会逐渐成为国内知名度较高、影响力较大的行业高端学术平台。

2021年人口健康学术年会在南京召开 健康服务要覆盖全生命周期

本报电（记者王美华）近日，以“全民健康与健康促进——新视野新视域新视角”为主题的2021年人口健康学术年会在南京召开。

中国人口与发展研究中心副主任刘鸿雁在会上表示，了解人口健康问题的发生、发展、影响因素、控制手段，可以有效降低健康问题对日常生活的影响，降低健康问题对国家经济社会发展的影响，提升群众生活质量，满足群众对美好生活的向往。

中国人口学会会长翟振武指出，健康是人类的永恒追求，本届年会旨在强调我国全民健康战略目标和全民共享公平可及的健康促进服务。要实现这一目标，需要立足两个方面：健康服务要惠及全民；健康服务要覆盖全生命周期。

国家卫健委人口监测与家庭发展司一级巡视员闫宏在会上表示，我国人口发展正在经历阶段性变化，加强生育支持和母婴健康研究是提升人口素质的重要基石；人口老龄化是当今世界面临的共同课题，加强老年健康研究是积极应对人口老龄化的应有之义。以“一老一小”为重点完善人口服务体系，推动实现适度生育水平和积极应对人口老龄化，事关中华民族的伟大复兴和永续发展。

大会期间，专家学者围绕“人口健康与社会发展”“生育支持与母婴健康”“健康促进政策与实践经验分享”等议题展开深度交流和讨论，为推进“健康中国”建设提出多项创新性建议和设想。本次会议由中国人口与发展研究中心、中国人口学会人口健康专业委员会、江苏省人口学会主办，由江苏省卫生健康委发展研究中心、南京邮电大学高质量发展评价研究院、南京邮电大学人口研究院共同承办。